

· 论著 ·

自制复方酮康唑软膏的药效学和安全学研究

严佳¹, 吴博^{1,2}, 陶春¹, 宋洪涛¹ (1. 中国人民解放军联勤保障部队第九〇〇医院药学科, 福建福州 350025; 2. 福建医科大学药学院, 福建福州 350108)

[摘要] 目的 评价自制复方酮康唑软膏的药效学 and 安全性。方法 采用纸片扩散法, 选取 6 种真菌和 2 种细菌, 考察自制软膏及 3 种市售制剂对抑菌圈直径的影响。另外, 采用单次和多次给药的皮肤刺激性, 及皮肤变态反应, 评价自制软膏的安全性。结果 自制软膏与含酮康唑的市售制剂类似, 均对 6 种真菌产生了显著的抑菌圈。对铜绿假单胞菌, 各制剂均未产生抑菌圈; 对金黄色葡萄球菌, 自制软膏与市售莫匹罗星软膏的抑菌圈相似, 且显著大于其他市售制剂。给予自制软膏后, 皮肤刺激反应评分均小于 0.5, 致敏率为 0, 组织结构与正常皮肤无差异。结论 自制的复方酮康唑软膏的抑菌性能优于多数市售制剂, 且具有良好的皮肤安全性, 有望用于皮肤浅部真菌感染的治疗。

[关键词] 酮康唑; 莫匹罗星; 糠酸莫米松; 软膏; 抑菌性能; 安全性

[中图分类号] R943

[文献标志码] A

[文章编号] 1006-0111(2020)04-0322-06

[DOI] 10.12206/j.issn.1006-0111.201909078

Study on pharmacodynamics and safety of self-made compound ketoconazole ointment

YAN Jia¹, WU Bo^{1,2}, TAO Chun¹, SONG Hongtao¹ (1. Department of Pharmacy, No. 900 Hospital of Joint Logistic Support Force of the PLA, Fuzhou 350025, China; 2. College of Pharmacy, Fujian Medical University, Fuzhou 350108, China)

[Abstract] **Objective** To evaluate the pharmacodynamics and safety of the self-made compound ketoconazole ointment. **Methods** Using the disk diffusion test, 6 kinds of fungi and 2 kinds of bacteria were selected to investigate the effect of the self-made ointment and 3 commercial products on the diameter of the bacteriostatic circle. In addition, the skin irritation and skin allergies of the single and multiple applications were used to evaluate the safety of the self-made ointment. **Results** The self-made ointment was similar to the commercial products containing ketoconazole. They all showed remarkable bacteriostatic circle against the 6 kinds of fungi. For pseudomonas aeruginosa, none of the preparations contributed to visible bacteriostatic circle. For staphylococcus aureus, the bacteriostatic circle of the self-made ointment was similar to that of commercial mupirocin ointment and was significantly larger than other commercial products. After the treatment with the self-made ointment, the score of the skin irritation was below 0.5 and the sensitization rate was 0. There was no difference in tissue structure between treated and normal skin. **Conclusion** The self-made compound ketoconazole ointment has better safety and better antibacterial property than the commercial products. It is expected to be used for the treatment of superficial skin fungal infections.

[Key words] ketoconazole; mupirocin; mometasone furoate; ointment; antibacterial property; safety

头癣、体癣、手癣等皮肤病多由浅部真菌感染引起, 发病率高, 可达全部皮肤病的 25% 左右。常用的市售制剂存在多个问题, 首先, 药效不全面。浅部真菌感染常合并有细菌感染^[1-2], 因此单纯给予抗真菌药物无法根治疾病。其次, 耐药性。市售复方酮康唑乳膏虽然结合了抗真菌和抗细菌药物, 但

选用的硫酸新霉素易导致细菌产生耐药性。最后, 皮肤安全性。为产生抗过敏作用, 市售复方酮康唑乳膏中添加了丙酸氯倍他索, 但易导致皮肤烧灼感、瘙痒刺痛和皮肤萎缩, 长期大面积用药可导致高血糖、尿糖等不良反应^[3]。对此, 前期研究制备并优化了新型复方酮康唑软膏, 含有酮康唑、莫匹罗星和糠酸莫米松^[4]。其中, 莫匹罗星是新型抗菌药物, 通过结合细菌异亮氨酸转 RNA 合成酶, 阻断异亮氨酸的供给, 导致细菌死亡, 具有广谱、高效、不易发生过敏、不易发生交叉耐药和多重耐药等优势^[5-6]。糠酸莫米松属于强效糖皮质激素, 皮肤不良反应极为少见。

[基金项目] 福建省自然科学基金项目(编号 2018J01347)

[作者简介] 严佳, 硕士, 主管药师, 研究方向: 药物新剂型与制剂新技术, Email: 25831145@qq.com

[通讯作者] 陶春, 博士, Email: pleciestao@163.com; 宋洪涛, 博士, 博士生导师, Email: sohoto@vip.163.com

在此基础上,本课题重点研究自制的复方酮康唑软膏的体外抑菌作用,并对其皮肤刺激性和变态反应进行考察,从而证明自制制剂的有效性和安全性,并说明选择3种药物的合理性。

1 仪器与试剂

1.1 仪器

生物安全柜(HFsafe1200型,上海力申科学仪器有限公司);隔水式恒温培养箱(303-6B型,南通科学仪器厂);霉菌培养箱(MJ-160型,上海跃进医疗器械厂);LDZX-40KBS立式压力蒸汽灭菌器(上海申安医疗器械厂)。

1.2 试剂

自制复方酮康唑软膏(第九〇〇医院药学科制备,含酮康唑,莫匹罗星,糠酸莫米松,批号20171220);复方酮康唑乳膏(含酮康唑,丙酸氯倍他索,硫酸新霉素,批号1408028,上海宝龙药业有限公司);莫匹罗星软膏(含莫匹罗星,批号20161006,人福医药有限公司);酮康唑乳膏(含酮康唑,批号150302,福建太平洋制药有限公司)。

1.3 菌种

红色毛癣菌 CMCC(F)T1a、须癣毛癣菌 CMCC(F)T5a、断发毛癣菌 CMCC(F)T4b、犬小孢子菌 CMCC(F)M3d、石膏样小孢子菌 CMCC(F)M2c、裴氏着色真菌 CMCC(F)M2c,均购自中国医学科学院皮肤病研究所。

2 方法与结果

2.1 软膏的制备

参考前期研究制备软膏^[4],酮康唑、莫匹罗星和糠酸莫米松的含量依次为2%、2%和0.1%。同时,制备缺酮康唑的阴性对照软膏、缺莫匹罗星的阴性对照软膏分别用于抗真菌试验、抗细菌试验。

2.2 抑菌试验

2.2.1 方法

取直径9 cm的培养皿,加入20 ml培养液,制成培养基平板。细菌用营养琼脂培养基,37℃培养1~3 d;真菌用沙堡弱培养基,28℃培养5~7 d。菌落形成后,挑取一定量的菌落,加入1 ml灭菌蒸馏水,充分混合均匀。采用紫外分光光度计调整菌悬液浊度为0.5,相当于 5×10^8 CFU/ml。用无菌棉签蘸取菌悬液,均匀涂布于实验用培养基平皿表面。

采用定性滤纸制成直径7 mm的圆形纸片、经灭菌,尔后分别浸入空白软膏(不含药)、自制复方酮康唑软膏、以及市售的复方酮康唑乳膏、酮康唑

乳膏和莫匹罗星软膏的甲醇溶液中,待药液完全浸润纸片后,取出纸片放置于已涂布菌悬液的培养基表面。细菌置隔水式恒温培养箱37℃培养3 d,真菌置霉菌培养箱28℃培养7 d。观察各药敏纸片周围抑菌圈,并测定其直径值(长径与短径的平均值,mm),每株菌同时做3个平板。

2.2.2 统计方法

实验计量数据用平均值±标准差($\bar{x} \pm s$)表示,采用SPSS 19.0统计软件对数据进行单因素方差分析(两两间比较用LSD法),以 $P < 0.05$ 表示有统计学差异^[7-9]。

2.2.3 对真菌抗菌试验结果

实验结果表明,莫匹罗星软膏和空白软膏的纸片均被真菌包围,而其余3种制剂的纸片均产生了明显的抑菌圈。自制软膏、市售的酮康唑乳膏和复方酮康唑乳膏的抑菌圈直径相当($P > 0.05$),对不同真菌的抑菌圈直径大小为:断发毛癣菌>石膏样小孢子菌>裴氏着色真菌>须癣毛癣菌>犬小孢子菌>红色毛癣菌。由此可知,各制剂的抑菌圈直径大小顺序为:自制复方酮康唑软膏=复方酮康唑乳膏=酮康唑乳膏>莫匹罗星软膏=阴性对照软膏。提示自制复方酮康唑软膏对真菌的抑菌活性与市售单成分酮康唑乳膏、复方成分的复方酮康唑乳膏相当,结果见表1。

2.2.4 对细菌抗菌试验结果

在2种细菌的培养皿中,各组对铜绿假单胞菌均未产生抑菌圈;对金黄色葡萄球菌,空白软膏和市售的酮康唑乳膏未产生抑菌圈,其余制剂产生了明显的抑菌圈。自制软膏与市售莫匹罗星软膏的抑菌圈直径均为20 mm左右($P > 0.05$),且均显著大于复方酮康唑乳膏($P < 0.01$)。由此可知,各制剂的抑菌圈直径大小顺序为:自制酮康唑软膏=莫匹罗星软膏>复方酮康唑乳膏>酮康唑乳膏=阴性对照组软膏,结果见表2。

2.3 皮肤安全性实验^[10-12]

2.3.1 单次刺激性试验

取雌雄各半的健康家兔4只,于试验前24 h,在家兔背部脊柱两侧对称划定左、右各3 cm×3 cm的相同区域。用电剪刀剔除兔毛后,用硫化钠溶液进行脱毛处理,并于脱毛24 h后,检查去毛处皮肤是否损伤,排除损伤皮肤。采用自体左右侧自身对比法,设给药组(自制复方酮康唑软膏)与对照组(空白软膏)。家兔背部左侧皮肤涂布空白软膏,右侧皮肤涂布0.5 g复方酮康唑软膏,然后用一层玻璃纸和二层纱布覆盖,再用胶布和绷带加以固定。

表1 自制与市售制剂对几种皮肤真菌抑菌试验结果(抑菌圈直径/mm)

真菌	自制制剂复方酮康唑软膏	市售制剂			缺酮康唑阴性对照软膏
		酮康唑乳膏	复方酮康唑乳膏	莫匹罗星软膏	
须癣毛癣菌	32.14±0.74	32.34±0.42	32.55±0.38	7.00±0.00	7.00±0.00
红色毛癣菌	17.15±0.15	17.11±0.18	16.99±0.03	7.00±0.00	7.00±0.00
断发毛癣菌	48.02±0.04	48.23±0.17	48.16±0.14	7.00±0.00	7.00±0.00
犬小孢子菌	30.06±0.05	30.03±0.06	29.97±0.19	7.00±0.00	7.00±0.00
石膏样小孢子菌	38.10±0.07	38.05±0.15	38.08±0.09	7.00±0.00	7.00±0.00
裴氏着色真菌	34.07±0.35	33.84±0.57	34.04±0.10	7.00±0.00	7.00±0.00

表2 自制与市售制剂对两种细菌的抑菌试验结果(抑菌圈直径/mm)

细菌	自制制剂复方酮康唑软膏	市售制剂			缺莫匹罗星阴性对照软膏
		酮康唑乳膏	复方酮康唑乳膏	莫匹罗星软膏	
金黄色葡萄球菌	20.76±0.14	7.02±0.01	13.19±0.08	20.74±0.09	7.01±0.01
铜绿假单胞菌	7.00±0.00	7.01±0.02	7.01±0.01	7.00±0.01	7.01±0.01

采用封闭实验,贴敷时间为4 h。实验结束后除去受试药品并用温水清洁给药部位,在自然光线下观察皮肤反应。于清洗后的1、24、48、72 h观察涂抹部位皮肤反应,按表3进行皮肤刺激反应评分,并计算受试动物积分的平均值,按表4判断皮肤刺激强度。

观察发现,实验组仅有1只家兔出现勉强可见的轻微红斑,其余均未出现红斑、充血、水肿等刺

激症状。根据表3评分,对照组皮肤刺激反应平均积分值为0,而实验组的分值小于0.5(表5),根据表4可认为复方酮康唑软膏单次给药对皮肤无刺激性。

2.3.2 多次刺激性试验

多次刺激性试验中家兔的处理方法和初次给药方法与“2.3.1”项下相同,不同的是,对照组和给药组每天涂抹1次,给药时间持续涂抹14 d。从第2天开始,每次涂抹前修剪毛,用温水清除残留受试物1 h后观察,按表3评分。最后按公式每天每只动物平均积分=红斑和水肿积分总和/(受试动物×14),计算平均积分,以表4判断皮肤刺激强度分级。

多次给药后定期观察发现,对照组的家兔在各时间均未出现红斑、充血和水肿等皮肤刺激。实验

表3 皮肤刺激反应评分

皮肤反应	具体表现	分值
红斑和焦痂	无	0
	非常轻的红斑,勉强可见	1
	明显的红斑	2
	中度至重度的红斑	3
	重度红斑(鲜红色)至轻度焦痂形成(深层损伤)	4
水肿	无	0
	非常轻度的水肿,勉强可见	1
	轻度水肿(边缘清晰)	2
	中度水肿(皮肤隆起约1 mm)	3
	重度水肿(皮肤隆起大于1 mm,超过涂抹区域)	4

表4 皮肤刺激强度分级

积分均值	强度
0 ~ <0.5	无刺激性
0.5 ~ <2.0	轻刺激性
2.0 ~ <6.0	中刺激性
6.0 ~ 8.0	强刺激性

表5 自制复方酮康唑软膏皮肤单次刺激性试验评分结果

时间(h)	对照组						实验组					
	No.1	No.2	No.3	No.4	总积分	平均分	No.1	No.2	No.3	No.4	总积分	平均分
1	0	0	0	0	0	0	0	0	0	0	0	0
24	0	0	0	0	0	0	0	0	1	0	1	0.25
48	0	0	0	0	0	0	0	0	1	0	1	0.25
72	0	0	0	0	0	0	0	0	1	0	1	0.25

组有2只家兔在8、12、13和14d时出现极轻微的红斑,平均分值为0.25,在其余时间所有家兔无红

斑、充血等刺激症状(表6),根据表4可认为复方酮康唑软膏多次给药对皮肤无刺激性。

表6 自制复方酮康唑软膏皮肤多次刺激性试验评分结果

时间(d)	左侧						右侧					
	No.1	No.2	No.3	No.4	总积分	平均分	No.1	No.2	No.3	No.4	总积分	平均分
1	0	0	0	0	0	0	0	0	0	0	0	0
2	0	0	0	0	0	0	0	0	0	0	0	0
3	0	0	0	0	0	0	0	0	0	0	0	0
4	0	0	0	0	0	0	0	0	0	0	0	0
5	0	0	0	0	0	0	0	0	0	0	0	0
6	0	0	0	0	0	0	0	0	0	0	0	0
7	0	0	0	0	0	0	0	0	0	0	0	0
8	0	0	0	0	0	0	0	0	0	1	1	0.25
9	0	0	0	0	0	0	0	0	0	0	0	0
10	0	0	0	0	0	0	0	0	0	0	0	0
11	0	0	0	0	0	0	0	0	0	0	0	0
12	0	0	0	0	0	0	0	0	0	1	1	0.25
13	0	0	0	0	0	0	0	1	0	0	1	0.25
14	0	0	0	0	0	0	0	1	0	0	1	0.25

2.3.3 皮肤变态反应试验

采用豚鼠为试验动物,试验前约24h,将豚鼠背部左侧2cm×2cm区域的毛剔除后,用硫化钠溶液进行脱毛处理。脱毛后24h,检查去毛处皮肤是否损伤,有损伤的皮肤不宜进行试验。

试验分为2个阶段,首先在诱导接触阶段,将约0.5g样品涂于豚鼠皮肤上,用一层玻璃纸和二层纱布覆盖,再以胶布封闭固定6h;第7天和14天同法重复一次。在激发接触阶段,于末次诱导接触后14~28d,将约0.2g的样品涂于豚鼠背部右侧2cm×2cm去毛区(接触前24h脱毛),然后用一层玻璃纸和二层纱布覆盖,再以无刺激胶布固定6h。激发接触后24h和48h观察皮肤反应,按表3评分,当受试组动物出现皮肤反应积分≥2时,认为该动物出现皮肤变态反应(阳性),按表7判定受试物的致敏强度。

表7 致敏强度分级

致敏率(%)	分级	过敏反应强度
0~8	I	弱致敏
9~28	II	轻度致敏
29~64	III	中度致敏
65~80	IV	强致敏
81~100	V	极强致敏

将豚鼠随机分为3组,实验组和阳性对照组均含20只豚鼠,阴性对照组含10只豚鼠。实验组采用上述的复方酮康唑软膏,阳性对照组和阴性对照组的处理方法与实验组基本相同,但阳性对照组采用2,4-二硝基氯代苯为样品,而阴性对照组在诱导接触时不给予任何样品,在激发接触时给予自制复方酮康唑软膏。实验结果如表8所示,自制复方酮康唑软膏致敏率为0,无皮肤变态反应。

2.3.4 组织学考察

在单次、多次刺激性试验和皮肤变态反应试验之后,将试验动物处死,并取左右侧皮肤,经4%多聚甲醛固定、脱水、透明、浸蜡、包埋及切片后,进行HE染色,最后在倒置相差显微镜下观察皮肤。如图1、2、3所示,在单次、多次刺激性试验和皮肤变态反应试验中,给予自制软膏后,皮肤的各层结构完整,与对照组的正常皮肤组织基本一致。

3 讨论

浅部真菌病主要由毛癣菌属、小孢子菌属和表皮癣菌属引起^[13-14],其中红色毛癣菌和须癣毛癣菌是手、足癣中最常见的真菌,70%以上的病例中均可检出^[15],本研究中抗真菌实验选择的菌种均为皮肤癣菌病的最常见的致病菌。酮康唑是抑制真菌的常用药物,本实验显示,自制软膏抗真菌活性与

表 8 自制复方酮康唑软膏对豚鼠皮肤变态反应试验结果

组别	动物数(只)	观察时间(h)	皮肤反应强度评分					阳性动物数(只)	致敏率(%)
			0	1	2	3	4		
阴性对照	10	24	10	0	0	0	0	0	0
		48	10	0	0	0	0	0	0
给药组	20	24	20	0	0	0	0	0	0
		48	20	0	0	0	0	0	0
阳性对照	20	24	3	3	11	3	0	14	70
		48	2	4	13	1	0	14	70

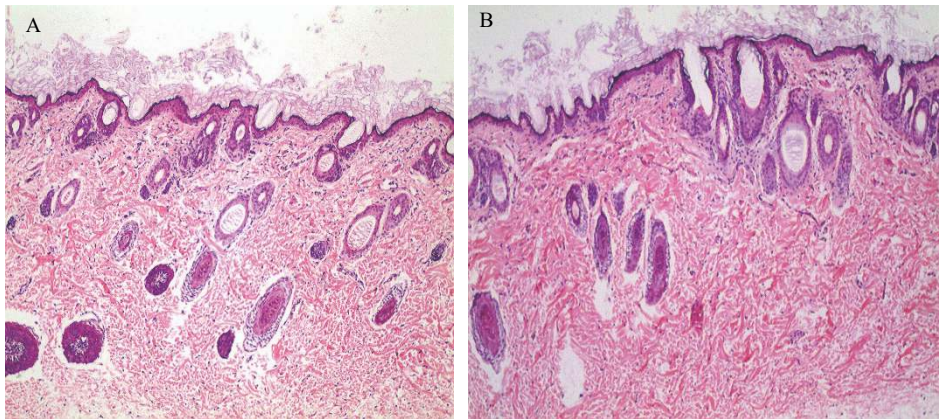


图 1 单次刺激性实验兔子表皮 HE 染色 ($\times 100$)
A. 空白对照组; B. 给药组

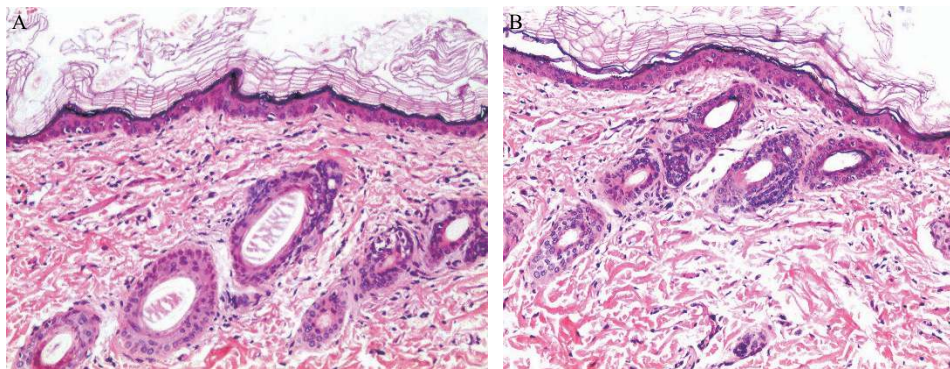


图 2 多次刺激性实验兔子表皮 HE 染色 ($\times 200$)
A. 空白对照组; B. 给药组

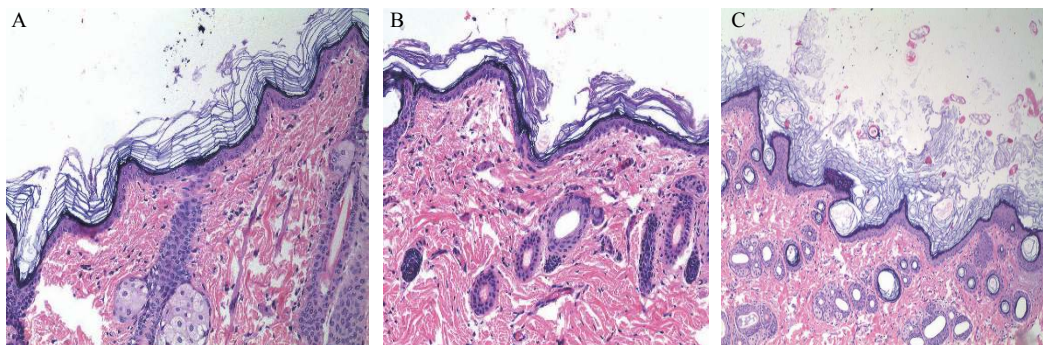


图 3 皮肤变态反应实验豚鼠表皮 HE 染色 ($\times 100$)
A. 空白对照组; B. 给药组; C. 阳性对照

市售制剂相当,特别是在断发毛癣菌、须癣毛癣菌、石膏样小孢子菌方面表现出较强的杀菌活性。

在抗细菌方面,常见浅表局限性皮肤及软组织感染,其引起的病原菌相对简单和明确,主要是金黄色葡萄球菌和化脓性链球菌^[16]。限于实验室条件,本实验仅选取现有的金黄色葡萄球菌和铜绿假单胞菌两种细菌为试验菌种。实验显示,铜绿假单胞菌不在莫匹罗星抗菌谱中;而含有莫匹罗星的自制软膏在抗金黄色葡萄球菌活性上大大优于市售酮康唑类产品,说明莫匹罗星是本处方较为理想的选择。

浅部真菌感染经治疗后极易复发的重要原因之一是合并细菌感染。有报道称将市售的复方酮康唑乳膏与莫匹罗星软膏交替使用,可对真菌性皮肤溃疡患者有更好的治疗作用^[17]。本研究表明自制复方酮康唑软膏兼具显著的抗真菌和细菌作用,优于多数市售制剂,且单次给药和多次给药的刺激性试验和皮肤变态反应试验表明,自制软膏具有良好的安全性。

自制复方酮康唑软膏的药物组成为浅部真菌感染提供了一种更加简便、有效的治疗手段。综合药效结果和安全性结果,自制软膏有望成为在皮肤浅部真菌感染疾病中,替代市售制剂成为更加优越的选择。

【参考文献】

- [1] 闫慧敏,姜薇. 人类皮肤微生物群和皮肤疾病[J]. 中国皮肤性病学杂志, 2015, 29(12): 1292-1294.
- [2] 黄梦雅,赵明丹,王晋蜀,等. 135例足癣患者微生物学调查及药敏分析[J]. 中国真菌学杂志, 2018, 13(5): 290-293.
- [3] 刘淮,刘景桢. 外用糖皮质激素的适应症与副作用[J]. 皮肤病与性病, 2016, 38(1): 19-20.
- [4] 陶春,吴博,黄爱文,等. 复方酮康唑软膏的制备与稳定性考察[J]. 药学实践杂志, 2017, 35(6): 535-538, 550.
- [5] 姜吉波,张瑞环. 针对皮肤金黄色葡萄球菌感染应用抗感染药的临床调查分析[J]. 临床医药文献电子杂志, 2019, 6(17): 186, 195.
- [6] 陈舒影,林纯婵,刘欢乐,等. 莫匹罗星对金黄色葡萄球菌临床分离株体外敏感性分析[J]. 中华医院感染学杂志, 2016, 26(1): 23-25.
- [7] 赵前思,赵超莉,吴金虎,等. 烧伤搽剂体外抑菌作用研究[J]. 医药导报, 2013, 32(11): 1418-1421.
- [8] KOGA H, TSUJI Y, INOUE K, et al. *In vitro* antifungal activity of luliconazole against clinical isolates from patients with dermatomycoses[J]. *J Infect Chemother*, 2006, 12(3): 163-165.
- [9] UCHIDA K, NISHIYAMA Y, TANAKA T, et al. *In vitro* activity of novel imidazole antifungal agent NND-502 against *Malassezia* species[J]. *Int J Antimicrob Agents*, 2003, 21(3): 234-238.
- [10] 房盛楠. 盐酸普萘洛尔立方液晶凝胶的制备与评价[D]. 福州: 福建医科大学, 2017.
- [11] 庄珊珊. 痤疮治疗用盐酸氨酮戊酸原位凝胶的制备与评价[D]. 福州: 福建医科大学, 2015.
- [12] 王天宇. 防水型液体创可贴的研究[D]. 厦门: 厦门大学, 2017.
- [13] MONICA G K, KIM E H, BRUCE S K. Intertrigo and secondary skin infections[J]. *Am Fam Physician*, 2014, 89(7): 569-573.
- [14] JEU L, PIACENTI F J, LYAKHOVETESKIY A G, et al. Voriconazole[J]. *Clin Ther*, 2013, 25(15): 1321-1381.
- [15] 王美华. 手足癣常见病原性真菌及其检验结果分析[J]. 基层医学论坛, 2019, 23(19): 2764-2766.
- [16] 马琳,刘盈. 皮肤金黄色葡萄球菌感染的抗菌药物选择[J]. 中国皮肤性病学杂志, 2013, 27(3): 225-227.
- [17] 陆雪华,陆艳萍,覃美玲等. 复方酮康唑、莫匹罗星联合治疗真菌性皮肤溃疡疗效观察[J]. 中外医学研究, 2017, 15(27): 3-4.

【收稿日期】 2019-09-19 【修回日期】 2020-02-18
【本文编辑】 陈盛新