



## 一例沙门菌感染伴抗菌药过敏患者的病例分析

邓敏, 李鹃鹃, 丁楠, 王卓

### A case analysis of a patient with salmonella infection and allergy to antibiotics

DENG Min, LI Juanjuan, DING Nan, WANG Zhuo

在线阅读 View online: <http://yxsj.smmu.edu.cn/cn/article/doi/10.12206/j.issn.1006-0111.202103009>

## 您可能感兴趣的其他文章

### Articles you may be interested in

调查骨科内固定取出术预防使用抗菌药物与否的差异

Study on the preventive use of antibiotics in removal surgery for internal fixation

药学实践杂志. 2019, 37(1): 74-76 DOI: 10.3969/j.issn.1006-0111.2019.01.017

某三甲医院消化内科抗菌药物临床应用差异化指标的研究与制订

The research and establishment of antibiotics differentiated indexes for clinical application in Department of Digestive System

药学实践杂志. 2017, 35(4): 379-382 DOI: 10.3969/j.issn.1006-0111.2017.04.023

血流感染患者血清降钙素原水平与病原菌的相关性分析

Correlational analysis of procalcitonin levels between gram-positive and gram-negative bloodstream infection

药学实践杂志. 2018, 36(5): 450-452 DOI: 10.3969/j.issn.1006-0111.2018.05.015

1例肝功能异常伴感染患者药疹治疗方案的优化

Treatment optimization for dermatitis medicamentosa in a patient with abnormal liver function associated with infection

药学实践杂志. 2017, 35(4): 367-370 DOI: 10.3969/j.issn.1006-0111.2017.04.020

$T > MIC\%$  指导优化的哌拉西林/他唑巴坦抗菌方案对59例铜绿假单胞菌感染患者的临床观察

Clinical observation of piperacillin/tazobactam's optimized regimen formulated by  $T > MIC\%$  for 59 patients with *P.aeruginosa* infection

药学实践杂志. 2017, 35(3): 262-266 DOI: 10.3969/j.issn.1006-0111.2017.03.017

156所综合性医院住院患者静脉输液指标的综合分析

Evaluation of the inpatient usage of intravenous infusion in 156 hospitals

药学实践杂志. 2017, 35(6): 573-576 DOI: 10.3969/j.issn.1006-0111.2017.06.023



关注微信公众号, 获得更多资讯信息

## · 药物与临床 ·

## 一例沙门菌感染伴抗菌药过敏患者的病例分析

邓敏<sup>1,2</sup>, 李鹃鹃<sup>2</sup>, 丁楠<sup>2</sup>, 王卓<sup>1,2</sup> (1. 沈阳药科大学, 辽宁 沈阳 110016; 2. 海军军医大学第一附属医院药学部, 上海 200433)

**[摘要]** 目的 通过临床药师参与髋关节假体感染的治疗, 探讨沙门菌感染因素及皮肤瘙痒原因, 提高对沙门菌感染的重视度及抗菌药不良反应的药学监护。方法 通过查阅文献分析沙门菌感染原因及治疗方式, 并监护各项指标和患者的临床症状, 分析该患者出现皮肤瘙痒的原因, 为患者提供合理抗感染治疗方案。结果 住院期间经过多次抗菌药物调整, 患者炎症指标下降, 症状体征好转。结论 虽然沙门菌引起的假体关节感染非常少见, 但在临床上也要重视, 同时, 临床药师在日常工作中均应提高对抗菌药的监护力度。

**[关键词]** 沙门菌; 髋关节假体感染; 抗菌药; 过敏反应

**[中图分类号]** R978.1 **[文献标志码]** A **[文章编号]** 1006-0111(2021)05-0468-04

**[DOI]** 10.12206/j.issn.1006-0111.202103009

## A case analysis of a patient with salmonella infection and allergy to antibiotics

DENG Min<sup>1,2</sup>, LI Juanjuan<sup>2</sup>, DING Nan<sup>2</sup>, WANG Zhuo<sup>1,2</sup> (1. Shenyang Pharmaceutical University, Shenyang 110016, China; 2. Department of Pharmacy, Changhai Hospital Affiliated to Naval Medical University, Shanghai 200433, China)

**[Abstract]** **Objective** Through clinical pharmacists participating in the treatment of hip prosthesis infection, to explore the factors of Salmonella infection and skin itching, and to increase the importance of Salmonella infection and the pharmaceutical monitoring of adverse reactions of antibiotics. **Methods** The causes and treatment of Salmonella infection were analyzed by reviewing the literature, monitoring indicators and patient's clinical symptoms, and analyzing the cause of the patient's skin itching, to provide the patient with a reasonable anti-infective treatment plan. **Results** After several antibacterial drug adjustments during hospitalization, the patient's inflammatory indicators decreased, and the clinical symptoms improved. **Conclusion** Although the prosthetic joint infection caused by Salmonella is very rare, attention should be paid to the detection of Salmonella. At the same time, clinical pharmacists should increase the monitoring of antibiotics in their daily work.

**[Key words]** Salmonella; hip prosthesis infection; antibiotics; skin itching

沙门菌是常见的导致食源性细菌疾病的肠杆菌科细菌, 主要通过污染食物、饮水引起感染, 临床表现为腹痛、腹泻, 常见于胃肠炎、肠热病等<sup>[1-2]</sup>, 但也可能发生发病率和死亡率较高的侵袭性疾病, 演变为菌血症或影响肺部、中枢神经系统、肾脏、皮下组织、骨骼和关节的局部感染。这类侵袭性疾病主要发生于儿童、老年人、免疫抑制以及营养不良等人群<sup>[3-4]</sup>。本文报道了一例没有基础疾病、沙门菌致髋关节假体感染并且反复出现皮肤瘙痒的高龄患者。

### 1 病例资料

患者, 女, 81岁, 10d前患者因受凉感冒, 出现

发热、无上呼吸道感染症状, 随后出现左侧髋部疼痛。5d前患者因手术切口肿痛, 于外院就诊, 怀疑全髋关节置换术后关节腔内感染, 予以关节腔穿刺引流、抗感染等治疗, 未见明显好转, 于2020年10月18日来我院就诊。患者在2003年行右侧髋关节置换术, 2006年行左侧髋关节置换术, 2012年行右侧髋关节翻修术, 2017年行左髋关节翻修术, 2020年6月患者因左侧全髋关节翻修术后疼痛, 在我院行左髋关节部分翻修术, 后因左髋关节翻修术后切口脂肪液化, 行3次左髋关节清创+负压装置引流术, 引流液细菌培养结果为沙门菌D群。既往一般健康状况良好, 青霉素过敏。

入院查体: 体温 37.3℃, 心率 80次/min, 呼吸 18次/min, 血压 120/80 mmHg。专科检查: 跛行入病房, 左髋部无明显肿胀, 左髋部后外侧可见陈旧性手术疤, 局部有一肿块, 无发红, 有压痛, 余部位愈合良好。左髋关节活动范围: 屈曲 85°, 后伸 0°,

**[作者简介]** 邓敏, 硕士研究生, 研究方向: 临床药学, Email: [cynthia3152@126.com](mailto:cynthia3152@126.com)

**[通信作者]** 王卓, 博士, 主任药师, 研究方向: 临床药学, Email: [wangzhuo088@163.com](mailto:wangzhuo088@163.com)

内收 15°, 外展 25°, 内外旋转 15°。辅助检查: 盆骨正位 DX: 盆骨、腰椎退行性改变, 双侧人工髋关节

置换术后。入院诊断为左髋关节假体感染, 诊疗过程见图 1。

血清降钙素原 (PCT) 0.059 ng/ml, C-反应蛋白 (CRP) 99.80 mg/L, 红细胞沉降率 (ESR) 94 mm/h, 白介素-6 (IL-6) 24.3 pg/ml, 白细胞计数 (WBC)  $7.38 \times 10^9/L$  中性粒细胞 (NEU) 78.3%  
患者出现皮肤瘙痒——

关节腔液细菌培养提示沙门菌, 药敏显示该菌株对头孢曲松、复方磺胺甲噁唑和氯霉素敏感。

PCT 0.031 ng/ml, CRP 19.0 mg/L, ESR 75 mm/h  
IL-6 6.88 pg/ml, WBC  $5.59 \times 10^9/L$ , NEU 66.9%

PCT 0.031 ng/ml, CRP 26.7 mg/L, ESR 69 mm/h  
IL-6 11.3 pg/ml, WBC  $5.57 \times 10^9/L$ , NEU 60.4%

PCT 0.033 ng/ml, CRP 27.6 mg/L, ESR 66 mm/h  
IL-6 6.88 pg/ml, WBC  $5.61 \times 10^9/L$ , NEU 56.4%

CRP 18.8 mg/L, ESR 66 mm/h, IL-6 9.07 pg/ml  
WBC  $5.58 \times 10^9/L$ , NEU 63.1%

PCT < 0.02 ng/ml, CRP 16.9 mg/L, ESR 66 mm/h  
IL-6 6.11 pg/ml, WBC  $4.83 \times 10^9/L$ , NEU 58.6%

PCT < 0.02 ng/ml, CRP 23.8 mg/L, ESR 73 mm/h  
IL-6 7.85 pg/ml, WBC  $4.75 \times 10^9/L$ , NEU 56.2%

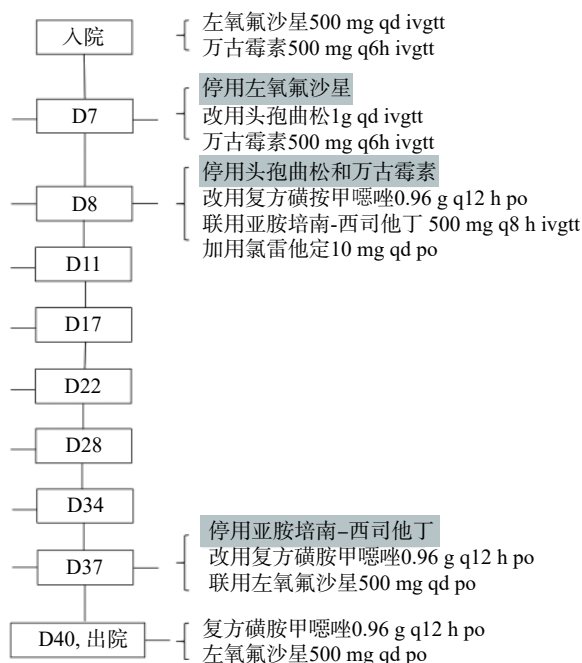


图 1 患者住院期间治疗时间轴

## 2 分析与讨论

### 2.1 沙门菌感染原因分析

关节置换术后假体感染是关节置换术的严重并发症, 据报道, 关节假体植入后的感染发生率为 1%~3%<sup>[5-6]</sup>, 全髋关节置换术后的感染率在 0.5% 至 2% 之间<sup>[7]</sup>, 而关节翻修术后假体感染发生的风险是初次置换的 2.28 倍 (OR, 2.28; CI, 1.26~3.98)<sup>[8]</sup>。假体感染的发生涉及多个因素, 包括患者自身状况、手术时机和手术室环境、以及植入物的选择等<sup>[9]</sup>。有研究<sup>[10]</sup> 通过多因素 Logistic 回归分析, 表明体重指数 (BMI) 较大、手术时间长、术后引流多、住院时间长、切口既往手术史、免疫抑制剂使用、术前低蛋白血症、无症状细菌尿以及有表浅感染均是假体感染的独立危险因素 ( $P < 0.05$ )。本案例患者进行过多次翻修术, 前期翻修术后又经多次引流, 且住院时间长, 这可能是导致该患者假体感染发生的因素。

金黄色葡萄球菌是假体关节感染 (PJI) 最常见的病原体, 而沙门菌是引起 PJI 的罕见病原体<sup>[11]</sup>。沙门菌致髋关节假体感染的病例非常罕见, 文献中仅有少数报道。国内外研究表明<sup>[12-14]</sup>, 沙门菌引起的 PJI 通常是一种血行性的局部感染, 主要的发病机制是沙门菌通过胃肠道进入血液, 然后散播至各组织器官包括骨和关节, 由于免疫力低下, 原本存

在于人体内的沙门菌大量繁殖, 当达到一定阈值时, 会从细胞内释放入血, 从而引发菌血症出现临床症状。因此, 沙门菌引起的 PJI 常见于有基础疾病的人群, 如系统性红斑狼疮、镰状细胞病、糖尿病、风湿性关节炎、胶原血管疾病等, 使用免疫抑制剂和细胞毒性药物, 高龄、酗酒、吸毒等也会增加沙门菌感染的发生率<sup>[7, 15-16]</sup>。其最常见的症状是急性发热并伴有疼痛和肿胀, ESR 和 CRP 水平显著升高<sup>[17]</sup>。此外, 也有文献报道, 6 例中有 2 例沙门菌 PJI 患者在确诊前患有胃肠炎或感染动物接触史引起的腹泻症状<sup>[18]</sup>, 因此, 当有上述易感因素的患者出现发热、关节疼痛或胃肠道症状时, 提示医生应怀疑沙门菌感染, 并及时进行关节腔液或血液、粪便培养以及必要的影像学检查。

本案例患者既往无其他疾病, 进行过多次双侧髋关节置换。追问病史与接触史, 患者最近几个月无腹泻情况, 也无动物接触史, 但患者 2020 年 6 月左髋关节翻修术后, 手术切口愈合不良。怀疑可能是由于手术切口没有彻底愈合, 沙门菌经食物带入消化道而进入血液, 散播至髋关节, 同时因高龄、营养及情绪不佳等致使免疫力低下, 从而使得沙门菌在体内大量繁殖, 引起手术切口处化脓性感染。

### 2.2 假体关节感染 (PJI) 的治疗

PJI 患者主要有三种治疗方式<sup>[19]</sup>: ①保留假体



并清除感染,进行抗菌药物治疗(清创,抗菌药物治疗并保留假体—DAIR)。<sup>②</sup>移除假体并清除感染,进行抗菌药物治疗:更换假体(一期或二期置换)或不再植入假体(关节融合或切除成形)。<sup>③</sup>保留假体,长期抗菌药物压制(SAT),不试图完全清除感染。本例患者在2020年6月翻修术后,关节腔液培养出沙门菌,患者无明显感染症状未予以治疗。而出院几天后患者手术切口化脓感染,关节腔液再次培养出沙门菌,予以3次清创及抗菌药物治疗,CRP、PCT等感染相关指标恢复至正常水平患者出院。本次入院,患者关节腔液仍培养出沙门菌,考虑患者高龄,移除假体风险高,医生采取保守治疗,保留患者假体,长期服用抗菌药物压制。沙门菌假体关节感染的抗菌药物选择包括氨苄西林、氯霉素、复方磺胺甲噁唑、第三代头孢菌素和喹诺酮类,这些药物不仅能够杀死繁殖期的细菌,而且能够杀死那些处于静止期并粘附在假体材料上的病原菌。氟喹诺酮类可作为治疗假体关节沙门菌感染的首选药物<sup>[13, 15]</sup>。鉴于沙门菌菌株的耐药率不断增加,治疗应以药敏试验为依据。临床药师查阅相关文献及指南,并结合药敏结果,向医生推荐复方磺胺甲噁唑(0.96 g, q12 h, po)和左氧氟沙星(500 mg, qd, po)口服序贯治疗,医生接受临床药师的建议。患者出院后临床药师进行了电话随访,提高了患者的用药依从性并对患者的用药安全性进行监护。本案例表明及时清创、早期部件更换和适当的抗菌药物治疗是至关重要的,同时临床药师的参与也是临床治疗中重要的一环。

### 2.3 过敏反应原因分析

沙门菌可引起伤寒和副伤寒,感染了伤寒杆菌的病人75%以上可发生典型的玫瑰疹,但本例患者并无明显可见压之退色的淡红色斑丘疹,排除沙门菌引起瘙痒的可能性,患者既往无过敏性疾病,也无食物过敏史;患者住院期间先后使用了左氧氟沙星、头孢曲松、复方磺胺甲噁唑及亚胺培南-西司他丁抗感染治疗,均出现了皮肤瘙痒。根据我国卫生部对药物不良反应因果关系的评估<sup>[20]</sup>,患者在上述4种药物滴注期间或滴注后出现皮肤瘙痒,有明确的时间相关性;有文献报道此4种药物均会导致皮肤瘙痒;但由于药物是联合使用的,所以不能排除药物的累加作用。综上分析,患者出现的皮肤瘙痒与此4种药物的因果关系均为“可能”。

有研究报道<sup>[21-22]</sup>,药物化学结构中的母核、侧链、特有结构均可成为识别位点,若药物之间有相同或相似的结构,则可能发生交叉过敏反应。而根

据识别位点的不同,药物之间的交叉过敏反应也会有差异。对于高敏患者来说,其IgE可识别母核或整个分子结构,可能对多种抗菌药物过敏。对于本案例患者,有青霉素过敏史,头孢菌素类、碳青霉烯类与青霉素类均有 $\beta$ -内酰胺环,两类之间可能发生交叉过敏反应,该患者使用头孢曲松和亚胺培南后均出现皮肤瘙痒,这提示该患者可能发生了交叉过敏。同时该患者使用左氧氟沙星和磺胺甲噁唑后也出现皮肤瘙痒,推测该患者为高敏患者,其IgE可识别药物共有结构及特殊结构,因而对多种抗菌药均有过敏反应。

### 【参考文献】

- [1] 凡炼炼,于倩,白凤芝. 髋关节置换术后都柏林沙门菌感染1例[J]. 中国实验诊断学, 2016, 20(4): 688.
- [2] SHIN Y R, PARK K S, CHO K J, et al. Bilateral septic arthritis of the hip caused by nontyphoidal salmonella: a case report[J]. *Acta Orthop Traumatol Turc*, 2020, 54(2): 217-220.
- [3] SÁNCHEZ-VARGAS F M, ABU-EL-HAJJA M A, GÓMEZ-DUARTE O G. Salmonella infections: an update on epidemiology, management, and prevention[J]. *Travel Med Infect Dis*, 2011, 9(6): 263-277.
- [4] VUGIA D J, SAMUEL M, FARLEY M M, et al. Invasive Salmonella infections in the United States, Food Net, 1996-1999: incidence, serotype distribution, and outcome[J]. *Clin Infect Dis*, 2004, 38(Suppl 3): S149-S156.
- [5] ZIMMERLI W, TRAMPUZ A, OCHSNER P E. Prosthetic-joint infections[J]. *N Engl J Med*, 2004, 351(16): 1645-1654.
- [6] SCULCO T P. The economic impact of infected joint arthroplasty[J]. *Orthopedics*, 1995, 18(9): 871-873.
- [7] CHONG P Y, SPORER S M. Case report: Salmonella infection following total hip arthroplasty[J]. *Iowa Orthop J*, 2005, 25: 42-43.
- [8] EVERHART J S, ALTNEU E, CALHOUN J H. Medical comorbidities are independent preoperative risk factors for surgical infection after total joint arthroplasty[J]. *Clin Orthop Relat Res*, 2013, 471(10): 3112-3119.
- [9] 郑文丽,杨玉妹,狄建忠. 关节置换围手术期感染影响因素分析[J]. *中华骨与关节外科杂志*, 2019, 12(3): 231-235.
- [10] 刘玉宝,史冬泉,徐兴全,等. 初次髌膝关节置换术后假体周围感染危险因素分析[J]. *中华关节外科杂志(电子版)*, 2017, 11(6): 593-599.
- [11] GUPTA A, BERBARI E F, OSMON D R, et al. Prosthetic joint infection due to Salmonella species: a case series[J]. *BMC Infect Dis*, 2014, 14: 633.
- [12] KIM S S, PERINO G, BOETTNER F, et al. Salmonella septic arthritis of the knees in a patient with systemic lupus erythematosus[J]. *Lupus*, 2013, 22(7): 740-743.
- [13] DAY L J, QAYYUM Q J, KAUFFMAN C A. Salmonella prosthetic joint septic arthritis[J]. *Clin Microbiol Infect*, 2002,

- 8(7): 427-430.
- [14] 姜丽萍, 于桂英. 髋关节融合术后都柏林沙门菌感染1例[J]. 沈阳部队医药, 2006, 19(5): 348.
- [15] MUÑOZ-MAHAMUD E, CASANOVA L, FONT L, et al. Septic arthritis of the hip caused by nontyphi *Salmonella* after urinary tract infection[J]. *Am J Emerg Med*, 2009, 27(3): 373.e5-373373.e8.
- [16] SAMRA Y, SHAKED Y, MAIER M K. Nontyphoid salmonellosis in patients with total hip replacement: report of four cases and review of the literature[J]. *Rev Infect Dis*, 1986, 8(6): 978-983.
- [17] HUANG J L, HUNG J J, WU K C, et al. Septic arthritis in patients with systemic lupus erythematosus: *Salmonella* and non-salmonella infections compared[J]. *Semin Arthritis Rheum*, 2006, 36(1): 61-67.
- [18] MUSANTE D B, OGDEN W S. *Salmonella* infection in joint arthroplasty[J]. *Orthopedics*, 2004, 27(7): 770-772.
- [19] HOZACK W J, PARVIZI J. New definition for periprosthetic joint infection[J]. *J Arthroplasty*, 2011, 26(8): 1135.
- [20] 钟莹. 药物不良反应因果关系评价方法的对比: 以疏血通注射液为例[D]. 广州: 广州中医药大学, 2015.
- [21] 张洁, 欧阳爱军, 王鹏. 120例患者使用β-内酰胺类抗生素交叉过敏反应相关性的研究[J]. *中国医药指南*, 2012, 10(34): 36-39.
- [22] 田鑫, 乔海灵. β-内酰胺类抗生素交叉过敏反应的结构基础[J]. *中国药理学杂志*, 2009, 44(8): 564-566.
- [收稿日期] 2021-03-06 [修回日期] 2021-05-10  
[本文编辑] 陈盛新

(上接第408页)

- [2] CHANG M L, YANG S S. Metabolic signature of hepatic fibrosis: from individual pathways to systems biology[J]. *Cells*, 2019, 8(11): E1423.
- [3] GE M X, LIU H, ZHANG Y X, et al. The anti-hepatic fibrosis effects of dihydrotanshinone I are mediated by disrupting the yes-associated protein and transcriptional enhancer factor D2 complex and stimulating autophagy[J]. *Br J Pharmacol*, 2017, 174(10): 1147-1160.
- [4] WANG F, MA J, WANG K S, et al. Blockade of TNF-α-induced NF-κB signaling pathway and anti-cancer therapeutic response of dihydrotanshinone I[J]. *Int Immunopharmacol*, 2015, 28(1): 764-772.
- [5] WEI Y D, XU M J, REN Y, et al. The cardioprotection of dihydrotanshinone I against myocardial ischemia-reperfusion injury via inhibition of arachidonic acid ω-hydroxylase[J]. *Can J Physiol Pharmacol*, 2016, 94(12): 1267-1275.
- [6] 邢心睿. 扶正化瘀方抗肝纤维化的网络多靶标作用机制研究[D]. 上海: 海军军医大学, 2019.
- [7] 李俊南, 侯艳, 孙凤宇, 等. OPLS方法的原理及其在代谢组学数据判别分析中的应用[J]. *中国卫生统计*, 2014, 31(5): 765-769.
- [8] LUANGMONKONG T, SURIGUGA S, MUTSAERS H A M, et al. Targeting oxidative stress for the treatment of liver fibrosis[J]. *Rev Physiol Biochem Pharmacol*, 2018, 175: 71-102.
- [9] HOU Y Y, WANG Y, WANG H H, et al. Induction of glutathione synthesis in human hepatocytes by acute and chronic arsenic exposure: differential roles of mitogen-activated protein kinases[J]. *Toxicology*, 2014, 325: 96-106.
- [10] TRAVERSO N, RICCIARELLI R, NITTI M, et al. Role of glutathione in cancer progression and chemoresistance[J]. *Oxid Med Cell Longev*, 2013, 2013: 972913.
- [11] 高兰, 龙世棋, 陈博鑫, 等. 还原型谷胱甘肽靶向氧化应激对肝癌干细胞的作用[J]. *临床与实验病理学杂志*, 2020, 36(8): 887-892.
- [12] 刘仁伟, 刘冰. 黄芩苷胶囊联合胸腺法新治疗慢性乙型肝炎的临床研究[J]. *现代药物与临床*, 2018, 33(12): 3312-3316.
- [13] 岳彩飞, 洪汝涛, 徐德祥, 等. 褪黑素对PDGF诱导的肝星状细胞中JAK2/STAT3信号通路的影响[J]. *中国药理学通报*, 2020, 36(3): 403-407.
- [14] LIN X, KONG L N, HUANG C, et al. Hesperetin derivative-7 inhibits PDGF-BB-induced hepatic stellate cell activation and proliferation by targeting Wnt/β-catenin pathway[J]. *Int Immunopharmacol*, 2015, 25(2): 311-320.
- [15] LEBDA M A, SADEK K M, ABOUZED T K, et al. Melatonin mitigates thioacetamide-induced hepatic fibrosis via antioxidant activity and modulation of proinflammatory cytokines and fibrogenic genes[J]. *Life Sci*, 2018, 192: 136-143.
- [16] LENG W B, LIU Y L, SHI H F, et al. Aspartate alleviates liver injury and regulates mRNA expressions of TLR4 and NOD signaling-related genes in weaned pigs after lipopolysaccharide challenge[J]. *J Nutr Biochem*, 2014, 25(6): 592-599.
- [17] 仰贤莉, 李光伟, 康璐, 等. 扶正化瘀方抗大鼠肝纤维化疗效的代谢组学研究[J]. *中成药*, 2016, 38(11): 2342-2346.
- [18] WU T, ZHENG X J, YANG M, et al. Serum lipid alterations identified in chronic hepatitis B, hepatitis B virus-associated cirrhosis and carcinoma patients[J]. *Sci Rep*, 2017, 7: 42710.
- [19] LI Y H, WOO S H, CHOI D H, et al. Succinate causes α-SMA production through GPR91 activation in hepatic stellate cells[J]. *Biochem Biophys Res Commun*, 2015, 463(4): 853-858.
- [收稿日期] 2021-01-30 [修回日期] 2021-07-20  
[本文编辑] 李睿旻