

三种狼毒乙醇提取物对咪喹莫特诱导的银屑病小鼠防治作用研究

彭莹, 刘欣, 聂依文, 王歆荷, 年华, 朱建勇

The preventive and therapeutic effects of three ethanol extracts derived from three sources of *Stellera chamaejasme* L., on imiquimod-induced psoriasis in mice

PENG Ying, LIU Xin, NIE Yiwen, WANG Xinhe, NIAN Hua, ZHU Jianyong

在线阅读 View online: <http://yxsj.smmu.edu.cn/cn/article/doi/10.12206/j.issn.2097-2024.202406029>

您可能感兴趣的其他文章

Articles you may be interested in

雀梅藤石油醚提取物诱导三阴性乳腺癌细胞凋亡的实验研究

Induction of apoptosis in triple-negative breast cancer cells by petroleum ether extract of *Sageretia thea*

药学实践与服务. 2024, 42(6): 253-259 DOI: 10.12206/j.issn.2097-2024.202311055

一种中药组合物对ANIT诱导的小鼠胆汁淤积肝损伤的保护作用研究

The protective effect of a traditional chinese medicine composition on ANIT induced liver injury in mice with cholestasis

药学实践与服务. 2024, 42(12): 508-511, 519 DOI: 10.12206/j.issn.2097-2024.202305008

基于UHPLC-Q/TOF-MS代谢组学策略的葛根-知母药对防治阿尔茨海默病的药效与作用机制研究

Study on the pharmacological effects and mechanism of Gegen-Zhimu herb pair in preventing and treating Alzheimer's disease by UHPLC-Q/TOF-MS metabolomics strategy

药学实践与服务. 2025, 43(1): 30-40 DOI: 10.12206/j.issn.2097-2024.202409035

消风止痒颗粒通过降低白三烯水平对小鼠特应性皮炎急性瘙痒的治疗作用研究

Therapeutic effect of Xiaofeng Zhiyang granules on acute itching in mice with atopic dermatitis by decreasing leukotriene

药学实践与服务. 2024, 42(5): 211-216 DOI: 10.12206/j.issn.2097-2024.202306031

夜宁胶囊对小鼠镇静催眠作用及其机制的研究

Sedative and hypnotic effects and mechanism of Yening Capsules on mice

药学实践与服务. 2024, 42(8): 346-349 DOI: 10.12206/j.issn.2097-2024.202211047

MT-1207对小鼠血糖、血脂和动脉粥样硬化的作用

Effects of MT-1207 on blood glucose, blood lipids and atherosclerosis in mice

药学实践与服务. 2024, 42(11): 487-494 DOI: 10.12206/j.issn.2097-2024.202306011



关注微信公众号, 获得更多资讯信息

· 研究报告 ·

三种狼毒乙醇提取物对咪喹莫特诱导的银屑病小鼠防治作用研究

彭莹^{a,c}, 刘欣^b, 聂依文^a, 王歆荷^b, 年华^c, 朱建勇^a (上海中医药大学附属岳阳中西医结合医院: a. 药学研究室, b. 皮肤科, c. 制剂室, 上海 200437)

[摘要] **目的** 考察三种基源的中药狼毒(瑞香狼毒 *Stellera chamaejasme* L.、狼毒大戟 *Euphorbia fischeriana* Steud. 和甘肃大戟 *Euphorbia kansuensis* Prokh.)乙醇提取物外用对咪喹莫特(Imiquimod, IMQ)诱导的银屑病小鼠的防治作用。**方法** 将36只BALB/c雌性小鼠随机分为空白组、模型组、瑞香狼毒组、狼毒大戟组、甘肃大戟组和卡泊三醇组,每组6只,通过PASI评分记录各组小鼠的皮损变化,HE染色观察皮肤组织病理形态并测量表皮厚度,免疫组化检测小鼠皮损组织中细胞核抗原Ki67的表达情况。**结果** 与模型组相比,三种狼毒乙醇提取物均能降低银屑病样小鼠PASI评分,抑制表皮异常增厚,减少表皮Ki67异常表达,其中瑞香狼毒的治疗效果最为显著,且优于临床常用药卡泊三醇。**结论** 瑞香狼毒乙醇提取物具有较好的抗银屑病活性作用,可抑制角质形成细胞异常增殖,减少皮损组织Ki67表达,显著改善银屑病样皮损。

[关键词] 瑞香狼毒;狼毒大戟;甘肃大戟;乙醇提取物;银屑病

[文章编号] 2097-2024(2025)00-0001-06 **[DOI]** 10.12206/j.issn.2097-2024.202406029

The preventive and therapeutic effects of three ethanol extracts derived from three sources of *Stellera chamaejasme* L., on imiquimod-induced psoriasis in mice

PENG Ying^{a,c}, LIU Xin^b, NIE Yiwen^a, WANG Xinh^b, NIAN Hua^c, ZHU Jianyong^a (a. Department of Pharmacy, b. Department of Dermatology, c. Department of Pharmacy, Yueyang Hospital of Integrated Traditional Chinese and Western Medicine, Shanghai University of Traditional Chinese Medicine, Shanghai 200437, China)

[Abstract] **Objective** To investigate the preventive and therapeutic effects of ethanol extracts derived from three sources of traditional Chinese medicine: *Stellera chamaejasme* L., *Euphorbia fischeriana* Steud., and *Euphorbia kansuensis* Prokh., on imiquimod (IMQ)-induced psoriasis in mice. **Methods** Thirty-six male BALB/c mice were randomly divided into the following 6 groups with 6 mice in each group: blank control, model, *Stellera chamaejasme*, *Euphorbia fischeriana*, *Euphorbia kansuensis*, and calcipotriol. PASI (Psoriasis Area and Severity Index) scores were used to record the changes of skin lesions in each group; HE (hematoxylin-eosin) staining was used to observe the pathological morphology of skin and measure the thickness of the epidermis. Immunohistochemistry was used to detect the expression of nuclear antigen Ki67 in the skin tissues of mice. **Results** Compared with the model group, the three kinds of ethanol extracts can reduce the PASI score, inhibit epidermal thickening, and decrease expression of Ki67 in the psoriasis mice. Among them, the therapeutic effect of *Stellera chamaejasme* was the most significant and it was better than the commonly used topical drug calcipotriol. **Conclusion** The ethanol extract of *Stellera chamaejasme* has good anti-psoriatic activity, can inhibit the abnormal proliferation of keratinocytes, can reduce the expression of Ki67, and can significantly improve psoriasis-like skin lesions.

[Key words] *Stellera chamaejasme* L.; *Euphorbia fischeriana* Steud.; *Euphorbia kansuensis* Prokh.; ethanol extract; psoriasis

银屑病是受遗传与环境影响^[1]的由免疫介导^[2]的一种慢性、炎症性皮肤病,患者症状常表现为暗红色斑块或浸润性红斑,上覆有白色、层状鳞屑,有蜡滴、薄膜、点状出血等,又称为牛皮癣、白疔。其

[基金项目] 上海市科学技术委员会(23015821100);国家中医药管理局高水平中医药重点学科(中西医结合临床 zyyzdxk-2023065);国家中医药管理局青年岐黄学者项目;上海市卫生健康委员会科研项目(202340074);上海市卫生健康委员会中医药科研创新团队项目(2022CX011)。

[作者简介] 彭莹,硕士研究生,研究方向:中药药效物质基础及机制研究,Email: 960360834@163.com

[通信作者] 年华,博士研究生,主任药师,研究方向:中药药效物质基础,Email: jackynian@126.com;朱建勇,博士研究生,副主任药师,研究方向:中药药效物质基础、中药新药和院内制剂开发,Email: jy Zhu@foxmail.com

病理组织在显微镜下呈现表皮层异常增厚、颗粒层变薄或缺失、毛细血管扩张和炎症细胞浸润等特征^[3]。据统计,全球约有1.25亿人受银屑病影响^[4],发病率呈逐年递增趋势,患者还常伴有心血管疾病、代谢性疾病、精神性疾病和免疫性疾病等合并共病,这些共病不仅影响患者的生活质量,还增加了治疗的难度和复杂性^[5]。治疗银屑病存在周期长、易复发等难点,临床治疗主要以缓解患者症状、抑制病情复发及减少共病并发为主^[6]。

目前,银屑病的治疗方法包括外用药物、口服药物、生物制剂、光疗法等。轻中度患者常单独外用润肤剂、糖皮质激素、维生素D3衍生物、维A酸类、钙调磷酸酶抑制剂和生物制剂等药物;中重度患者则多系统治疗,如联用糖皮质激素与维生素D3衍生物类等外用药物,口服甲氨蝶呤、环孢素、维A酸类、糖皮质激素等制剂,皮下注射生物制剂及结合光疗法、辅助疗法等^[7]。然而,以上治疗方法疗效有限,长期使用可能诱发局部皮肤萎缩、酒渣鼻及依赖性等不良反应,因此,寻求安全、有效、延长复发的药物是治疗银屑病的难点。对此中医药具有辨证论治、副作用小、疗效显著及性价比高等优势。

近年来,多项研究表明,中药狼毒口服、外用均可有效治疗银屑病;其提取物可缓解疼痛、促进创面愈合,具有良好的抑菌、抗炎活性^[8]。但狼毒的基源和药效物质尚不明确,阻碍了其临床应用。据记载,自西汉以来,药用狼毒以瑞香科狼毒属植物瑞香狼毒(*Stellera chamaejasme* L.)或大戟科大戟属植物狼毒大戟(*Euphorbia fischeriana* Steud.)、甘肃大戟(*Euphorbia kansuensis* Prokh.)的干燥根为主^[9-10],上述三种基源的狼毒均有临床应用。为了探究三种狼毒在临床上的疗效差异,本研究拟通过构建IMQ诱导的银屑病样小鼠模型,以醇提取物的方式,探究三种狼毒对银屑病的防治作用。

1 材料

1.1 实验动物

SPF级雄性BALB/c小鼠36只,8周龄,体重约22~25g,购于上海斯莱克实验动物有限责任公司,动物质量合格证号:20220004035001;实验动物生产许可证号:SCXK(沪)2022-0004。本实验经上海中医药大学附属岳阳中西医结合医院实验动物伦理委员会批准。小鼠于上海中医药大学附属岳阳中西医结合医院动物房适应性喂养1周后开

始实验。

1.2 药物和试剂

瑞香狼毒(采自河北保定)、狼毒大戟(采自东北吉林)和甘肃大戟(采自甘肃兰州)经上海中医药大学朱建勇副主任药师鉴定为*Stellera chamaejasme* L.、*Euphorbia fischeriana* Steud.及*Euphorbia kansuensis* Prokh.;凡士林[联合利华(中国)有限公司,规格:100g];5%咪喹莫特乳膏(四川明欣药业有限责任公司,规格:3g/支);卡泊三醇软膏(爱尔兰利奥制药有限公司,规格:30g:1.50mg);95%乙醇(规格:20kg/塑桶)、二甲苯(规格:500ml)和30%双氧水(H₂O₂,规格:500ml),均购于国药集团化学试剂有限公司;4%多聚甲醛固定液(上海碧云天生物技术股份有限公司,规格:100ml);苏木素-伊红染色剂试剂盒(北京索莱宝科技有限公司,规格:100ml);柠檬酸抗原修复液(规格:1L,pH 6.0,即用型),Anti-Ki67小鼠单克隆抗体(规格:50μl)、PBS缓冲液(规格:500ml,pH 7.4,即用型)、牛血清白蛋白(BSA,规格:100g)和DAB显色试剂盒(规格:200T),均购于武汉赛维尔生物科技有限公司;超纯水(实验室自制)。

1.3 仪器

BF-08小型高速粉碎机(河北本辰科技有限公司);HDM-500恒温电热套(上海精密仪器仪表有限公司);N-1300旋转蒸发器(上海爱朗仪器有限公司);EG1150H石蜡包埋机、RM2016切片机(德国徕卡仪器有限公司);VS200全玻片扫描仪(日本奥林巴斯有限公司);Heal Force SMART-N超纯水机(香港力康生物医疗科技控股有限公司)。

2 方法

2.1 药物制备

将适量瑞香狼毒、狼毒大戟和甘肃大戟的干燥根粉碎成粗粉,各取50g加至回流提取装置中,用4倍量95%乙醇回流提取3次,每次1h。将提取液过滤、合并,减压蒸馏回收乙醇,分别得瑞香狼毒、狼毒大戟和甘肃大戟浸膏5.61g、6.41g和7.04g。取适量浸膏,加超纯水制成生药含量为1g/ml的醇提取物溶液,高压灭菌后备用。

2.2 造模

实验所用的BALB/c雄性小鼠,适应性喂养1周后,背部剃毛约2cm×3cm面积,次日起,除空白组小鼠背部涂抹凡士林外,其余各组小鼠背部均匀涂抹5%咪喹莫特软膏,每次涂抹62.5mg,每日1次,连续7d。

2.3 分组及给药

将36只小鼠随机分为空白组、模型组、瑞香狼毒组、狼毒大戟组、甘肃大戟组和卡泊三醇组,每组6只。自造模第1d起,除空白组和模型组外,其余各组小鼠背部在涂抹造模药4h后,基于Selenge^[11]、Wang^[12]及徐^[13]等人的报道及前期动物预实验结果,按0.4 ml/10 g分别涂抹浓度稀释至2.5 mg/ml的瑞香狼毒醇提取物、狼毒大戟醇提取物、甘肃大戟醇提取物溶液及62.5 mg卡泊三醇软膏,每日1次,连续7d。

2.4 银屑病面积和严重程度指数(PASI)

每日拍照记录小鼠背部的皮肤变化。并采用PASI评分,按照无(0分)、轻度(1分)、中度(2分)、重度(3分)和极度严重(4分)5个等级,对小鼠的红斑(Erythema)、鳞屑(Scales)和浸润(Tickness)程度进行评分,并将三者的评分相加为总评分,取平均分($n=6$)绘制趋势线,以反映小鼠皮损的变化情况。

2.5 苏木精-伊红染色法(HE)

末次给药24h后,各组小鼠经异氟烷麻醉,脱颈处死后取小鼠背部皮损组织,采用4%多聚甲醛溶液固定24h以上;经过脱水、石蜡包埋、切片和脱蜡处理后,苏木素染色5min后,流水冲洗;用1%盐酸乙醇分化0.5min,流水冲洗;用伊红染色2min,流水冲洗;用乙醇脱水后,二甲苯透化10min;最后滴加中性树脂封片,自然晾干后,在显微镜下观察皮损组织病理变化,并利用Image J软件测量各组小鼠背部皮损组织表皮层厚度。

2.6 免疫组化(IHC)

取“2.5”项下皮肤组织切片脱蜡、水化,放入柠

檬酸缓冲溶液煮沸10min进行抗原修复,3% H₂O₂室温阻断内源性过氧化物酶25min, PBS冲洗3次,3% BSA室温封闭30min后, PBS冲洗3次, Ki67抗体(1:500)4℃孵育过夜, PBS冲洗3次,二抗室温孵育50min, PBS冲洗3次, DAB显色2min,流水冲洗终止显色,苏木精复染细胞核1min,脱水、透明、封片。风干后置显微镜下观察,并运用Image Pro Plus 8.0软件统计Ki67阳性细胞数,并计算Ki67阳性细胞百分率及累计光密度(IOD)。

2.7 统计学方法

采用GraphPad Prism 9统计软件进行数据分析及科研绘图;计量资料以 $\bar{x} \pm s$ 表示,若满足正态分布且方差齐性,多组间比较采用单向方差分析,以 $P \geq 0.05$ 表示无差异, $P < 0.05$ 表示有差异且具统计学意义, $P < 0.01$ 表示有显著差异。

3 结果

3.1 三种狼毒醇提取物对银屑病小鼠的影响

如图1所示,空白组小鼠无皮损变化。与空白组相比,模型组小鼠经IMQ诱导后,其背部剃毛区出现不同程度的皮损;造模第4d可见小鼠皮肤上伴有大面积红斑和片状鳞屑;第7d斑块颜色有所加深,鳞屑呈层状分布,有部分鳞屑脱落,以上症状均与寻常型银屑病相符。与模型组相比,经瑞香狼毒、狼毒大戟和甘肃大戟干预后的银屑病样小鼠的皮损程度均有所缓解,其中瑞香狼毒醇提取物的效果较为显著,小鼠皮肤上的斑块颜色变浅、鳞屑大面积脱落、浸润程度减轻。

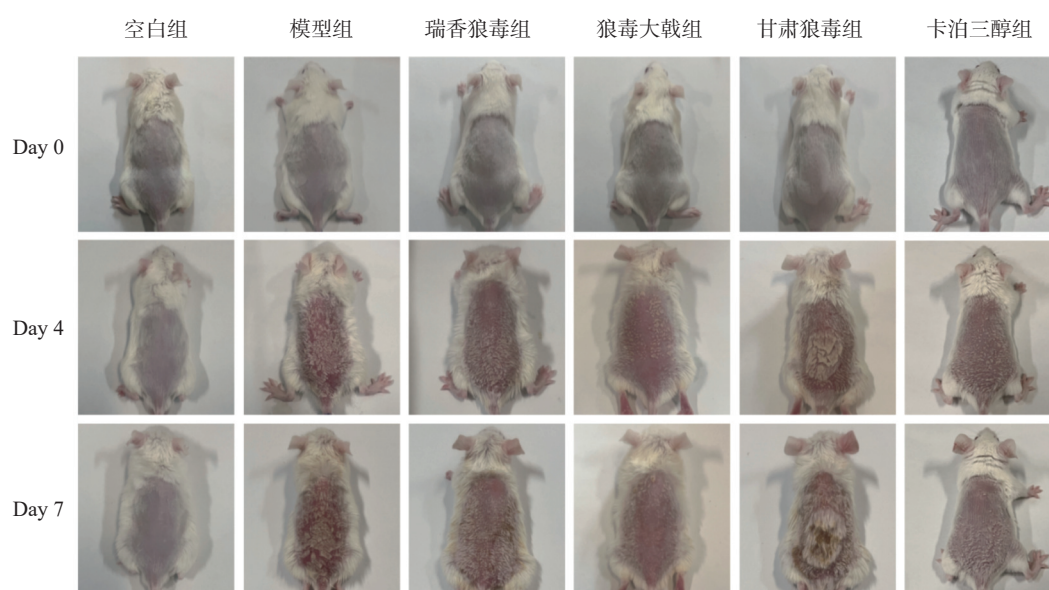


图1 三种狼毒提取物对IMQ诱导的银屑病样小鼠的防治作用

3.2 三种狼毒醇提取物对银屑病小鼠 PASI 评分的影响

PASI 评分结果显示(图 2),小鼠自造模第 1 d 开始,其红斑、鳞屑、浸润及总积分会随时间推移

而升高,在第 5 ~ 7 d 达到峰值;而瑞香狼毒组、狼毒大戟组、甘肃大戟组和卡泊三醇组的评分均低于同时期的模型组,且在第 4 ~ 5 d 后呈下降趋势,其中以瑞香狼毒组的下降幅度最为显著。

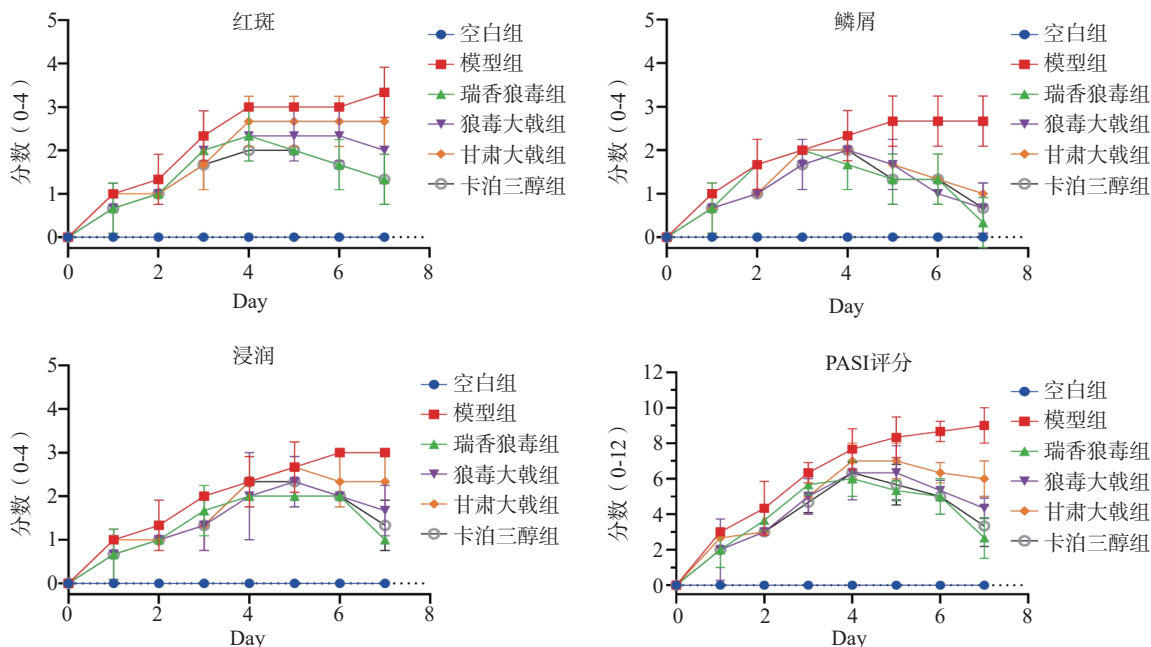


图 2 三种狼毒提取物对 IMQ 诱导的银屑病样小鼠的 PASI 评分的影响 ($\bar{x} \pm s, n = 6$)

3.3 三种狼毒醇提取物对银屑病小鼠皮损组织病理的影响

皮肤组织病理结果显示(图 3),空白组小鼠表皮层厚度相对其余各组明显较薄(图 4),基底层细胞正常排列,真皮浅层及血管周围未见明显炎症细胞浸润;模型组小鼠表皮层厚度显著增加,角化过度伴角化不全,角质层可见微脓肿,棘层肥厚,棘突向下延伸呈棒槌状,真皮层内毛细血管扩张,且血管周围淋巴细胞浸润明显,符合银屑病样皮肤组织病理特点。瑞香狼毒组、狼毒大戟组、甘肃大戟组和卡泊三醇组小鼠的表皮层厚度均低于模型组

($P < 0.01$),角化不全有所减轻,浸润情况有所改善。结果表明,三种狼毒醇提取物均能抑制银屑病样小鼠表皮细胞的异常增殖,降低炎症细胞的浸润。与临床常见的外用药卡泊三醇相比,瑞香狼毒醇提取物的抗银屑病活性更为显著。瑞香狼毒醇提取物能显著改善 IMQ 诱导的寻常型银屑病小鼠皮损。

3.4 三种狼毒醇提取物对银屑病小鼠皮损组织中 Ki67 表达的影响

免疫组化结果显示(图 5),Ki67 在银屑病小鼠的皮肤组织中为椭圆形、棕黄色点状分布。各组小鼠表皮中均有 Ki67 阳性细胞存在,但着色深浅与

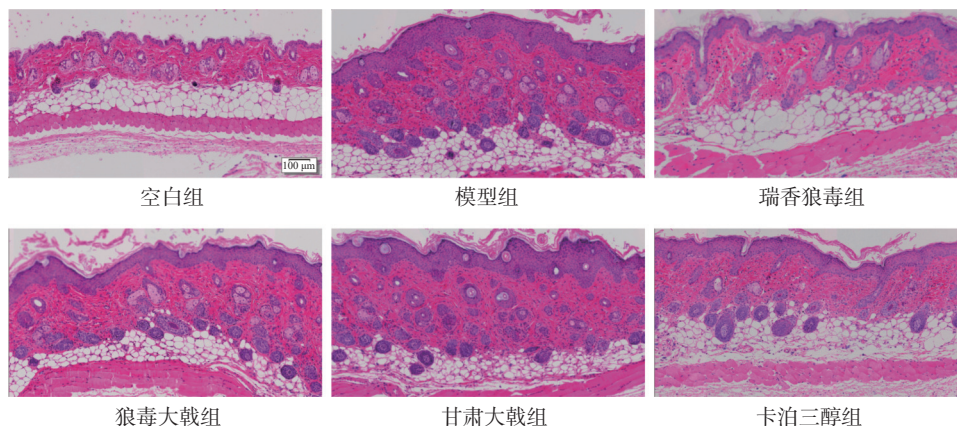


图 3 各组小鼠背部皮肤组织病理形态 (HE 染色, $\times 200$)

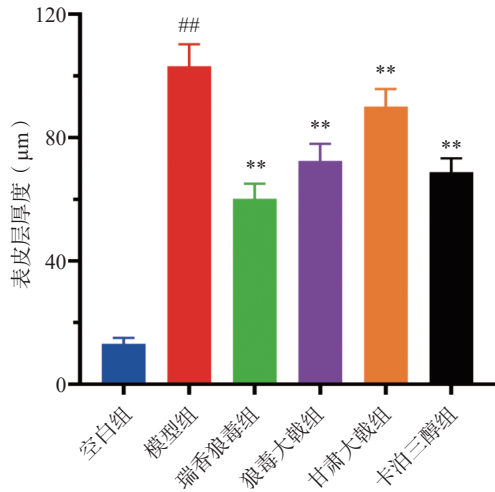


图4 各组小鼠背部皮肤组织表皮层厚度 ($\bar{x} \pm s, n=6$)

** $P < 0.01$, 与模型组比较; ## $P < 0.01$, 与空白组比较

面积均有差异,其中空白组小鼠的表皮基底层有极少量 Ki67 表达,呈单层点状分布;与空白组相比,模型组小鼠的阳性表达显著增加 ($P < 0.01$),呈多层密集分布;与模型组相比,三种狼毒均能降低

Ki67 的表达 ($P < 0.01$),其中瑞香狼毒组中 Ki67 基本呈单层线状分布,其阳性细胞百分率(图6)和累计光密度值(图7)均显著降低 ($P < 0.01$),其抑制作用优于卡泊三醇组。

4 讨论

中医认为银屑病是由于血热、湿热、风邪^[14]等因素导致的,治疗时使用清热解毒、祛风止痒、活血化瘀等中药可有效改善银屑病的症状^[15]。据报道,狼毒在治疗血热证银屑病、角化病等皮肤病上具有显著的疗效^[11],在银屑病的治疗和预防方面具有潜在价值和应用前景。然而狼毒的同名异物品种很多,基源多达十几种,使得狼毒的质量和疗效存在一定的不确定性。据历代本草记载和近现代文献考证,瑞香科狼毒属瑞香狼毒 *Stellera chamaejasme* L.是药用狼毒的主流品种^[16],为狼毒正品,其味苦辛、性平,入肺、脾、肝经,可用于治疗心腹冷痛、结核及疥癣等诸多病症,具有镇痛、免

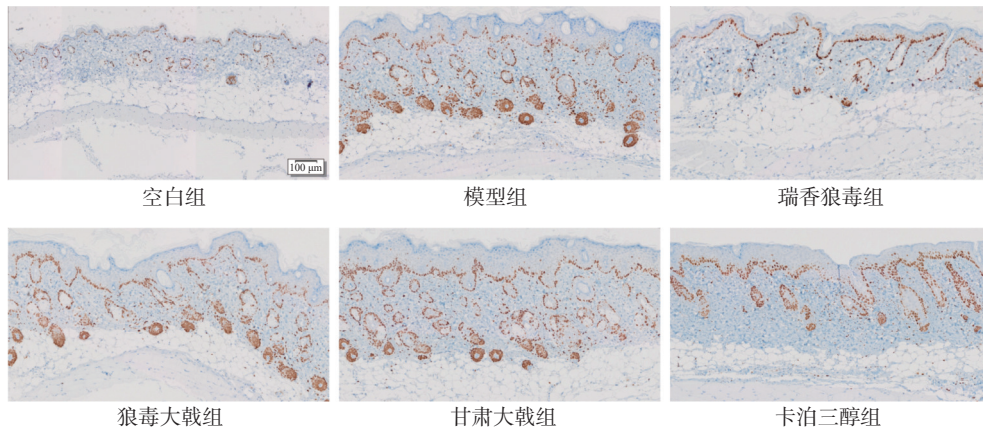


图5 各组小鼠皮损表皮中 Ki67 的表达 (免疫组化, $\times 200$)

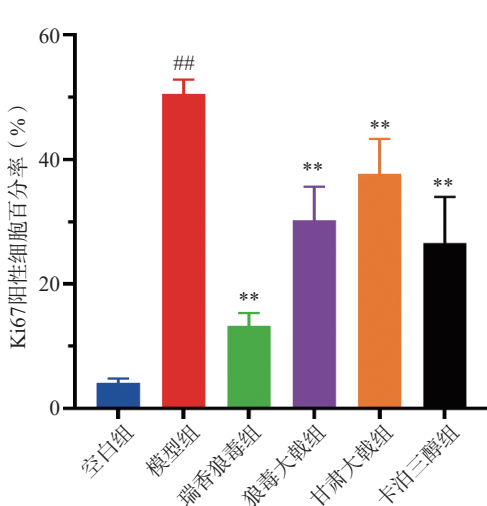


图6 各组小鼠皮损中 Ki67 阳性细胞百分率 ($\bar{x} \pm s, n=6$)

** $P < 0.01$; 与模型组比较; ## $P < 0.01$, 与空白组比较

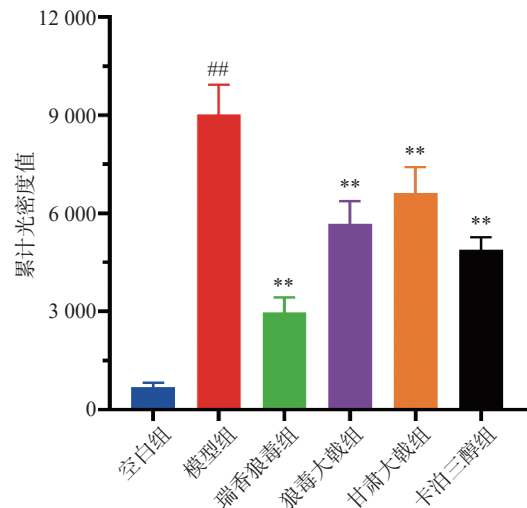


图7 各组小鼠皮损中 Ki67 的累计光密度值 ($\bar{x} \pm s, n=6$)

** $P < 0.01$; 与模型组比较; ## $P < 0.01$, 与空白组比较

疫调节、抗菌、抗病毒及抗肿瘤等药理活性^[17],其根含有二萜类、黄酮类和苯丙素类等多种化学成分^[18-20];而大戟科大戟属狼毒大戟 *Euphorbia fischeriana* Steud.和月腺大戟 *Euphorbia ebracteolata* Hayata 分别是藁苳和草藁苳^[21],为狼毒的混淆品^[22],且经《中国植物志》中的形态对比,月腺大戟 *Euphorbia ebracteolata* Hayata 实为甘肃大戟 *Euphorbia kansuensis* Prokh.的异名^[23]。狼毒大戟根呈圆锥形,切面可见同心环;月腺大戟根偏椭圆形,切面可见不规则的大理石样纹理或环纹^[24]。两者的根含有二萜类、三萜类、酚酸类、生物碱类和蒽醌类等成分^[25-27]。

为了探究上述三种基源的狼毒治疗银屑病的疗程差异,本研究对其进行了体内抗银屑病活性实验。结果表明,三个品种的狼毒均能有效改善银屑病样小鼠皮损,其中瑞香狼毒的抗银屑病活性最佳,但其作用机制暂未明确。因此,本课题组后续拟借助中药靶点钩钩技术及体内外研究方式,将进一步探讨瑞香狼毒治疗银屑病的药效成分及作用机制,为银屑病的治疗提供新的思路和方法。同时,也为狼毒的质量控制和标准化提供参考,确保其安全性和有效性。

【参考文献】

- [1] DAND N, STUART P E, BOWES J, et al. GWAS meta-analysis of psoriasis identifies new susceptibility alleles impacting disease mechanisms and therapeutic targets[J]. medRxiv, 2023: 2023.10.04.23296543.
- [2] KAMATA M, TADA Y. Dendritic cells and macrophages in the pathogenesis of psoriasis[J]. *Front Immunol*, 2022, 13: 941071.
- [3] GRIFFITHS C E M, ARMSTRONG A W, GUDJONSSON J E, et al. Psoriasis[J]. *Lancet*, 2021, 397(10281): 1301-1315.
- [4] ARMSTRONG A W, READ C. Pathophysiology, clinical presentation, and treatment of psoriasis: a review[J]. *JAMA*, 2020, 323(19): 1945-1960.
- [5] AGARWAL K, DAS A, DAS S, et al. Impact of psoriasis on quality of life[J]. *Indian J Dermatol*, 2022, 67(4): 387-391.
- [6] ZHANG Q H, XIE J, LI G F, et al. Psoriasis treatment using Indigo Naturalis: Progress and strategy[J]. *J Ethnopharmacol*, 2022, 297: 115522.
- [7] HSIEH T S, TSAI T F. Combination therapy for psoriasis with methotrexate and other oral disease-modifying antirheumatic drugs: a systematic review[J]. *Dermatol Ther*, 2023, 13(4): 891-909.
- [8] KIM M, LEE H J, RANDY A, et al. *Stellera chamaejasme* and its constituents induce cutaneous wound healing and anti-inflammatory activities[J]. *Sci Rep*, 2017, 7: 42490.
- [9] 顾臣贤,朱华荣,王奎龙,等.狼毒质量控制研究进展[J]. *中国现代中药*, 2014, 16(6): 497-504.
- [10] 刘秀峰,谢明.狼毒品种的本草再考证[J]. *中药材*, 2017, 40(10): 2475-2478.
- [11] SELENGE T, VIEIRA S F, GENDARAM O, et al. Antioxidant and anti-inflammatory activities of *Stellera chamaejasme* L. roots and aerial parts extracts[J]. *Life*, 2023, 13(8): 1654.
- [12] WANG L, DUAN H, WANG Y, et al. Inhibitory effects of Lang-du extract on the in vitro and in vivo growth of melanoma cells and its molecular mechanisms of action[J]. *Cytotechnology*, 2010, 62(4): 357-366.
- [13] 徐娇,易立涛,翁连进,等.月腺大戟乙醇提取物的抗痛风活性研究[J]. *中药材*, 2014, 37(2): 315-317.
- [14] 王晓瑾,张建英,张守亮,等.中医药防治银屑病的机制研究进展[J]. *中国实验方剂学杂志*, 2022, 28(21): 243-253.
- [15] 胡怡,武思仙,刘栋,等.中医药调控 JAK-STAT 通路治疗银屑病的研究进展[J]. *中成药*, 2024, 46(2): 531-536.
- [16] 胡和珠拉,白小红,阿字亚,等.蒙药瑞香狼毒的本草考证及临床应用研究[J]. *中国民族医药杂志*, 2024, 30(2): 20-24.
- [17] 李晓惠,项勋,唐晓萍,等.瑞香狼毒研究进展[J]. *动物医学进展*, 2019, 40(4): 96-99.
- [18] JIN H, YANG X Y, YAN Z Q, et al. Characterization of rhizosphere and endophytic bacterial communities from leaves, stems and roots of medicinal *Stellera chamaejasme* L[J]. *Syst Appl Microbiol*, 2014, 37(5): 376-385.
- [19] CHENG Z Y, HOU Z L, REN J X, et al. Guaiane-type sesquiterpenoids from the roots of *Stellera chamaejasme* L. and their neuroprotective activities[J]. *Phytochemistry*, 2021, 183: 112628.
- [20] 周地,刘丽颖,周官红,等.瑞香狼毒的化学成分研究[J]. *中草药*, 2023, 54(1): 29-34.
- [21] 仇立波,孙忠人,于佳妮.狼毒考证集萃[J]. *四川中医*, 2012, 30(9): 52-54.
- [22] 于淑娟,白小梅,包文双,等.蒙药塔日努本草考证及现代研究概述[J]. *中国中医药信息杂志*, 2023, 31(5): 183-189.
- [23] 顾子霞,郭建林,周义锋,等.能源植物潜力种:甘肃大戟(*Euphorbia kansuensis* prokh.)的形态和分布研究[J]. *安徽农业科学*, 2012, 40(22): 11360-11362.
- [24] 王栋,周志华,郭宝凤,等.4种大戟科大戟属根类中药的研究进展[J]. *内蒙古医科大学学报*, 2022, 44(4): 437-441.
- [25] LIU L, XU Y L, YANG L, et al. Analysis of the mechanism of action of *Euphorbia fischeriana* Steud on cirrhosis based on network pharmacology[J]. *Medicine*, 2023, 102(37): e35118.
- [26] CHEN G, MA T C, MA Y K, et al. Chemical composition, anti-breast cancer activity and extraction techniques of ent-abetane diterpenoids from *Euphorbia fischeriana* steud[J]. *Molecules*, 2022, 27(13): 4282.
- [27] BAILLY C. Yuexiandajisu diterpenoids from *Euphorbia ebracteolata* Hayata(Langdu roots): an overview[J]. *Phytochemistry*, 2023, 213: 113784.

[收稿日期] 2024-06-18 [修回日期] 2025-01-03

[本文编辑] 陈盛新